

УДК 616.5-085.849.19-059:615.27

Ю.В. Алексеев¹, Е.В. Николаева¹, Ю.Б. Макарова¹,
Я.В. Румбаль², А.А. Красновский², А.В. Решетников³, А.В. Армичев¹**Применение фотодинамической терапии с тетрапирролами хлоринового ряда
в дерматологической практике**¹ФГУ ГНЦ ЛМ Росздрава, ²Институт биохимии им. А.Н. Баха РАН,
³ЗАО «Исследовательские лаборатории «РАДА-ФАРМА»

Ключевые слова: фотодинамическая терапия, «Радахлорин», ограниченный нейродермит, розовый лишай Жибера, отрубевидный лишай, красный плоский лишай, красный отрубевидный волосистой кожи Девержи, трофическая язва, розовое воспаление, микробная экзема

Применение фотодинамической терапии (ФДТ) при целом ряде заболеваний в различных областях медицины обоснованно входит в клиническую практику и, по нашему мнению, должно стать общепринятым для большинства лечебных учреждений. Изначально этот метод был в основном ориентирован на применение в онкологии, причем наиболее эффективными оказались источники излучения в красном диапазоне спектра, длина волны которых соответствует длинноволновым полосам поглощения препаратов для ФДТ [12]. Это обусловлено тем, что красный свет глубже проникает в живые ткани, чем ультрафиолетовый и синий, которые также поглощаются этими препаратами. Проникновение длинноволнового света дает возможность применения ФДТ при опухолях кожи и других относительно не глубоко залегающих опухолях. В последние годы ФДТ начинают использовать при различных инфекционных заболеваниях кожи и мягких тканей, при ряде дерматологических заболеваний [4–6, 11, 13, 14]. Имеют место разные способы проведения ФДТ [6, 7]. В перспективе – применение ближнего ИК-диапазона с фотосенсибилизаторами, имеющими спектр поглощения в этой области или прямое возбуждение кислорода в ИК-полосе его поглощения.

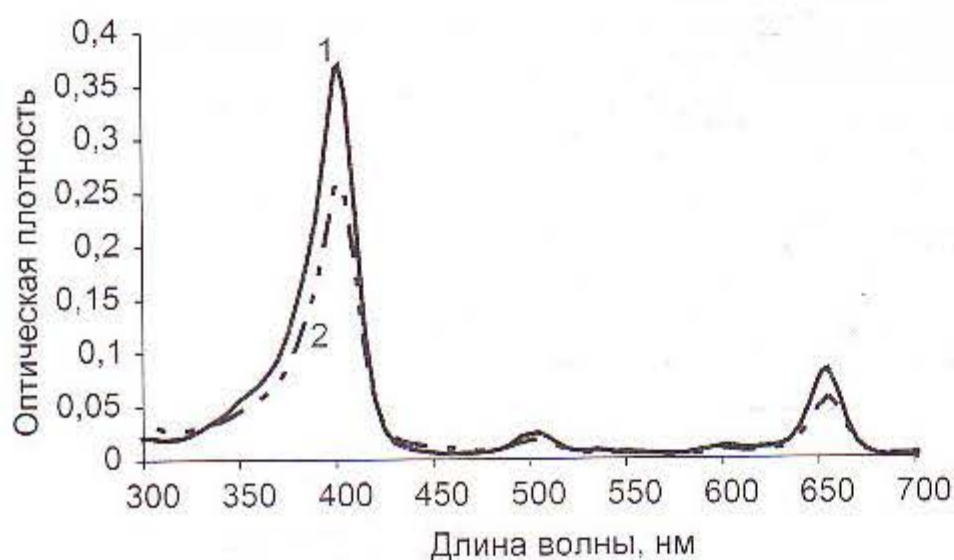


Рис. 1. Спектр поглощения «Радахлорина» в водном растворе 0,2% N-метилглюкамина, измеренный на спектрофотометре Hitachi-U3400 (Япония): 1 – исходный раствор в кювете 2 мм; 2 – тот же раствор, разведенный еще примерно в 8 раз в 10 мм кювете.

Обращает на себя внимание, что большая глубина проникновения возбуждающего света не требуется при фотодинамической терапии большинства дерматологических заболеваний, поэтому в этом случае эффективно применение источников излучения с максимумами в УФ- и синем (фиолетовом) диапазонах. В нашей работе основное внимание уделено дерматологическим аспектам применения фотосенсибилизатора – «Радахлорина», основным компонентом которого (70–90%) служит хлорин еб, а также включены другие тетрапирролы хлоринового ряда. В настоящее время создана удобная лекарственная форма этого препарата в виде «Радахлорина» – геля 0,1% – 25 г, содержащего димексид, производства ООО «РАДА-ФАРМА» (ФСП 42-0378-2268-02) [9].

Показано, что «Радахлорин» имеет полосы поглощения в УФ- и видимом диапазонах (наиболее интенсивные в фиолетовом и красном) и обладает сильной красной флуоресценцией (рис. 1, 2). По нашим данным, он эффективно (с квантовым выходом около 70%) генерирует синглетный кислород в аэробных водных системах [8]. Кроме

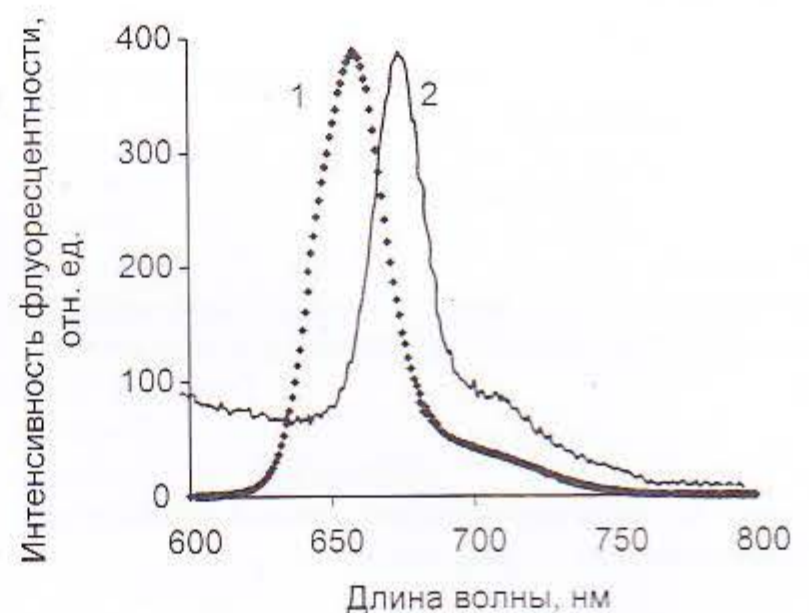


Рис. 2. Спектр флуоресценции «Радахлорина», измеренный на компьютеризированном флуориметре Perkin Elmer MPF44: 1 – в водном растворе 0,2% N-метилглюкамина в 10 мм кювете; 2 – в коже морской свинки. Спектральная ширина щелей монохроматора – 4 нм, длина волны возбуждающего света – 400 нм. Спектры нормированы по максимальной интенсивности сигнала. Оптическая плотность образцов в области длинноволновой полосы поглощения составляла 0,15 в 10 мм кювете и менее 0,1 – в коже.

того, установлено, что «Радахлорин» хорошо накапливается в тканях кожи при воспалительных процессах, имеет тропность к пролиферирующим клеткам и клеткам сальных желез и обладает антибактериальной, противогрибковой и антивирусной активностью при проведении ФДТ. В тканях (кожа и слизистые) спектр флуоресценции «Радахлорина» смещается относительно спектров в водных растворах приблизительно на 16 нм (так, максимум красной полосы сдвигается с 660 на 676 нм) (рис. 2), а спектр поглощения в гомогенатах тканей – на 6 нм (с 656 на 662 нм для максимума в красной полосе) [10]. Показан клинический эффект ФДТ с ним в лечении псориаза, вульгарных угрей и т. д. [1–3].

Нами была изучена эффективность ФДТ с «Радахлорином» у 32 больных, среди которых были пациенты с ограниченным нейродермитом, микробной экземой, рожистым воспалением, отрубевидным лишаем, розовым лишаем Жибера, красным плоским лишаем, красным отрубевидным волосяным лишаем Девержи.

Целью работы было исследование возможности применения ФДТ с некогерентными источниками УФ-излучения широкого спектра при ряде дерматологических заболеваний.

Материалы и методы

Было обследовано и пролечено 32 больных с различными дерматологическими заболеваниями. Больные наблюдались в поликлинике ФГУ ГНЦ ЛМ и в городской поликлинике № 92 УЗ ЦАО г. Москвы.

Клиническая характеристика больных представлена в табл. 1. Больных наблюдали в период от 3 мес. до 1,5 года.

Ввиду недостаточного для статистической обработки количества больных с каждой нозологической формой кожного заболевания конт-

ролем являлись участки кожи тех же больных, подвергшихся УФ-облучению по той же схеме без фотосенсибилизатора «Радахлорина». В работе применены два способа введения препарата: нанесение геля тонким слоем на пораженный участок кожи не менее чем на один час, с последующим смыванием остатка геля с кожи 70% спиртом. Второй способ заключался в нанесении геля, не содержащего димексид, и проведении фонофореза аппаратом ОСТ-1:01ф в течение пяти мин при плотности мощности ультразвукового излучения 0,4 Вт/см². Остатки препарата также смывали, и ФДТ проводили непосредственно после фонофореза. В период применения ФДТ другого лечения не проводили. В дальнейшем, при необходимости, использовали традиционные методы лечения этих заболеваний.

Спектр поглощения «Радахлорина» представлен на рис. 1.

Исследования спектра поглощения «Радахлорина» и спектров флуоресценции проведены в лаборатории «Биохимии синглетного кислорода» Института биохимии им. А.Н. Баха РАН.

В качестве источников излучения применяли: ртутно-кварцевый облучатель ДРТ400 (Екатеринбургский завод ЭМА), плотность мощности 5 мВт/см²; облучатель ультрафиолетовый кварцевый ОУФК-01у «Солнышко» (Нижний Новгород, ООО «Солнышко»), плотность мощности 1 мВт/см². Также применяли солярий «Professional» (Нидерланды) (280–400 нм), плотность мощности 0,1–0,2 мВт/см². Время облучения: с лампой ДРТ400 с расстояния 50 см – от 1,5 до 3 мин, ОУФК-01у с расстояния 30 см – 5–20 мин; всего на курс от 2 до 8 процедур, интервал от трех дней до одной недели. Солярий – 15–25 мин 2–3 раза в неделю 6–8 сеансов.

Спектральные характеристики ламп типа ДРТ представлены на рис. 3.

Таблица 1

Клиническая характеристика больных

№ п/п	Заболевание	Локализация (основные очаги)	Кол-во больных	Пол	Возраст	Давность заболевания
1	Ограниченный нейродермит	Сгибательные поверхности локтевых и коленных суставов	8	Ж – 5 М – 3	16–42 года 16–39 лет	4–17 лет 4–18 лет
2	Розовый лишай Жибера	Кожа спины, груди	8	Ж – 4 М – 4	24–38 лет 26–43 года	2–8 месяцев 1–6 месяцев
3	Отрубевидный лишай	Кожа спины, груди	3	Ж – 1 М – 2	23–44 года	2–6 месяцев
4	Красный плоский лишай (эритематозная форма)	Предплечья, голень	4	Ж – 2 М – 2	35–56 лет	1–6 месяцев
5	Красный отрубевидный волосяной лишай Девержи	Кожа плечей, щек	2	Ж – 1 М – 1	16 лет 28 лет	3 года 14 лет
6	Трофическая язва	Голень	3	Ж – 2 М – 1	51–67 лет	0,5–1 год
7	Рецидив рожистого воспаления	Голень	2	Ж – 1 М – 1	35 лет 42 года	3 года 5 лет
8	Микробная экзема	Кожа предплечья, кожа голени	2	Ж – 2	34 и 46 лет	3–5 месяцев

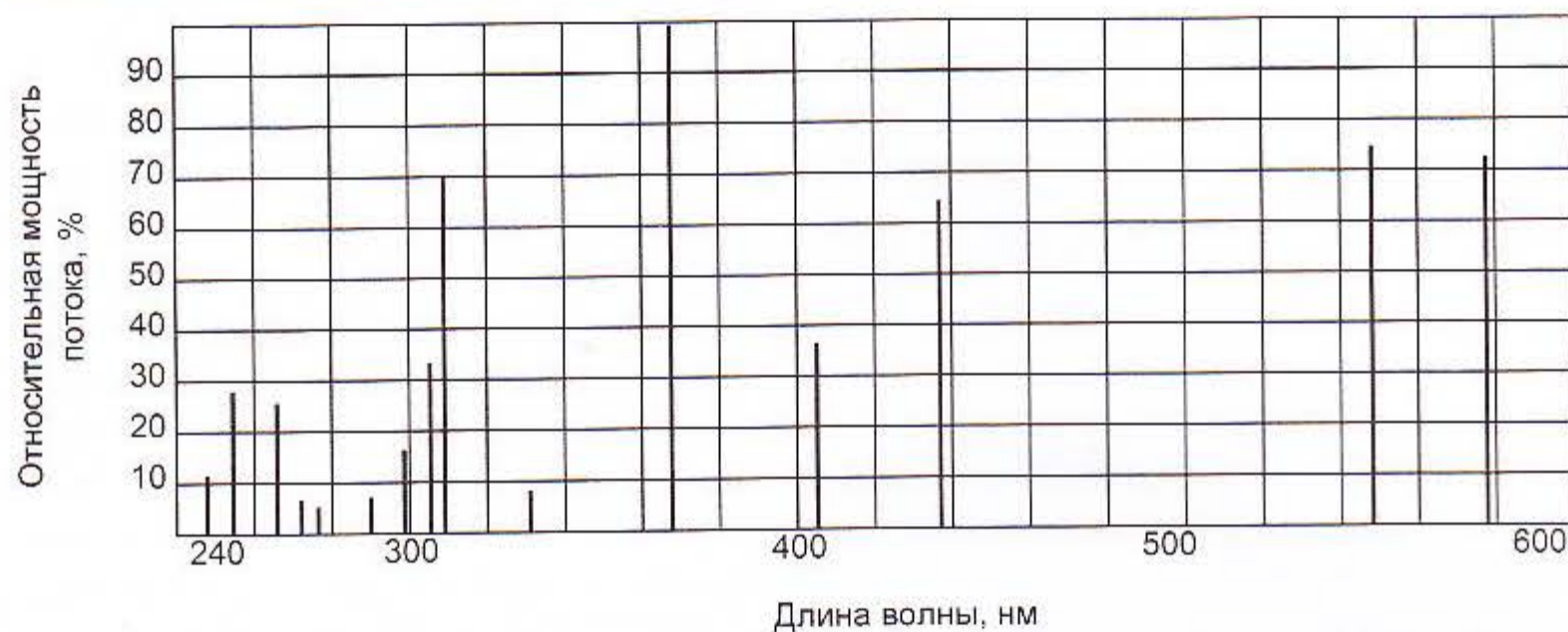

Рис. 3. Спектр излучения ламп типа ДРТ.

Результаты исследования и их обсуждение

Результаты применения ФДТ представлены в табл. 2.

Следует отметить, что на облученных участках кожи в течение от 1 до 3 дней наблюдалась незначительная отечность и эритема, проходящие без негативных последствий. На участках облученной кожи без нанесения «Радахлорина» заметных изменений не было. Результаты исследований иллюстрированы рис. 4–7.

Из полученных результатов следует, что на участках патологических изменений кожи получен хороший терапевтический эффект. В ряде случаев высыпания разрешились полностью, что было расценено как клиническая ремиссия. Так как в традиционное лечение этих заболеваний иногда входит УФ-облучение кожи пациентов, то можно утверждать, что применение фотосенсибилизатора за счет развития фотодинамического эффекта оказывает гораздо более выраженный

Таблица 2

Результаты применения ФДТ

№ п/п	Заболевание	Использованные источники излучения	Кол-во процедур	Клинический эффект
1	Ограниченный нейродермит	ДРТ 400	4-6	Значительное улучшение
2	Розовый лишай Жибера	ДРТ 400 Солярий	2 2-3	Клиническая ремиссия
3	Отрубевидный лишай	ДРТ 400	2-3	Клиническая ремиссия
4	Красный плоский лишай (эритематозная форма)	ДРТ 400 ОУФК-01у «Солнышко»	3-4 5-6	Клиническая ремиссия, исчезновение элементов на местах облучения
5	Красный отрубевидный волосяной лишай Девержи	Солярий	4	Клиническая ремиссия и значительное улучшение
6	Трофическая язва	ДРТ 400	6-7	Значительное улучшение, эпителизация эрозий
7	Рецидив розового воспаления	ДРТ 400	6-8	Клиническая ремиссия
8	Микробная экзема	ДРТ 400	3-4	Клиническая ремиссия

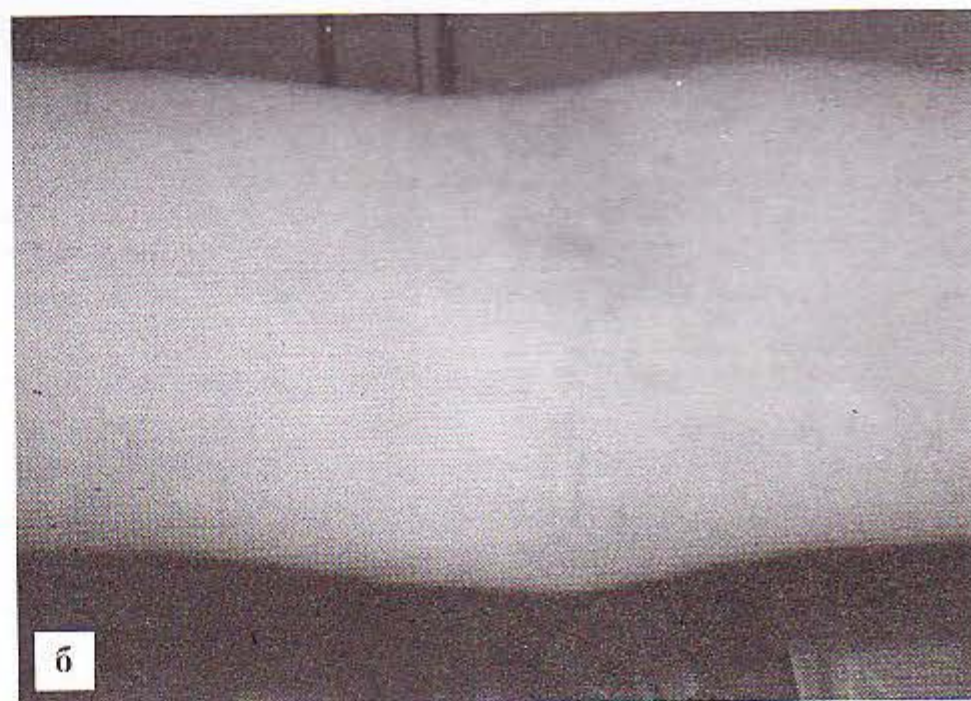
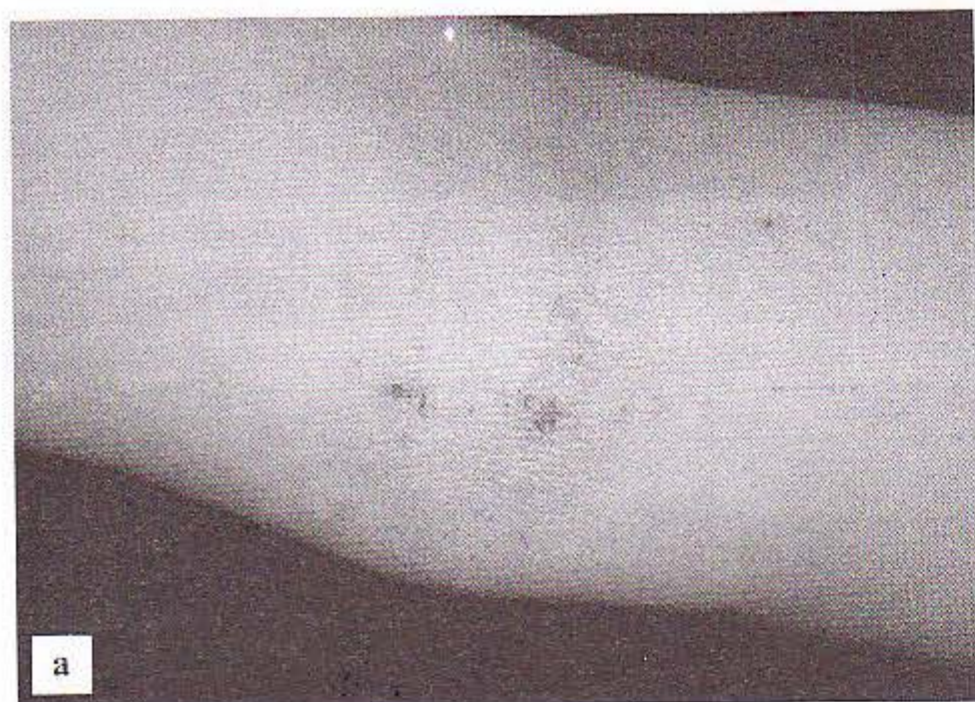

Рис. 4. Ограниченный нейродермит: а – до лечения; б – после лечения.

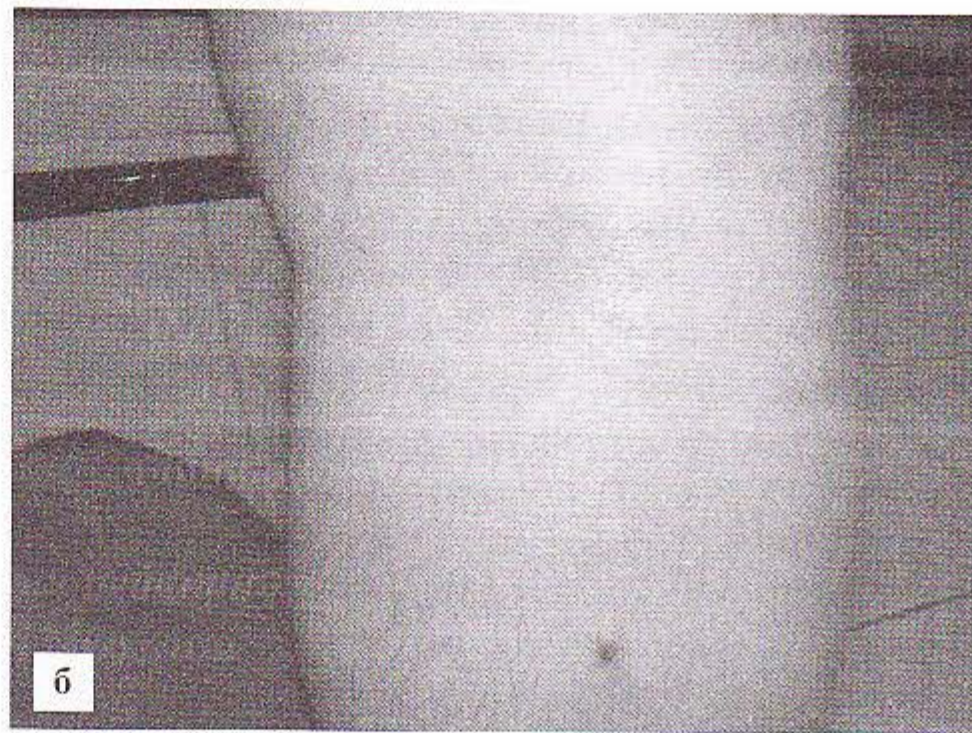
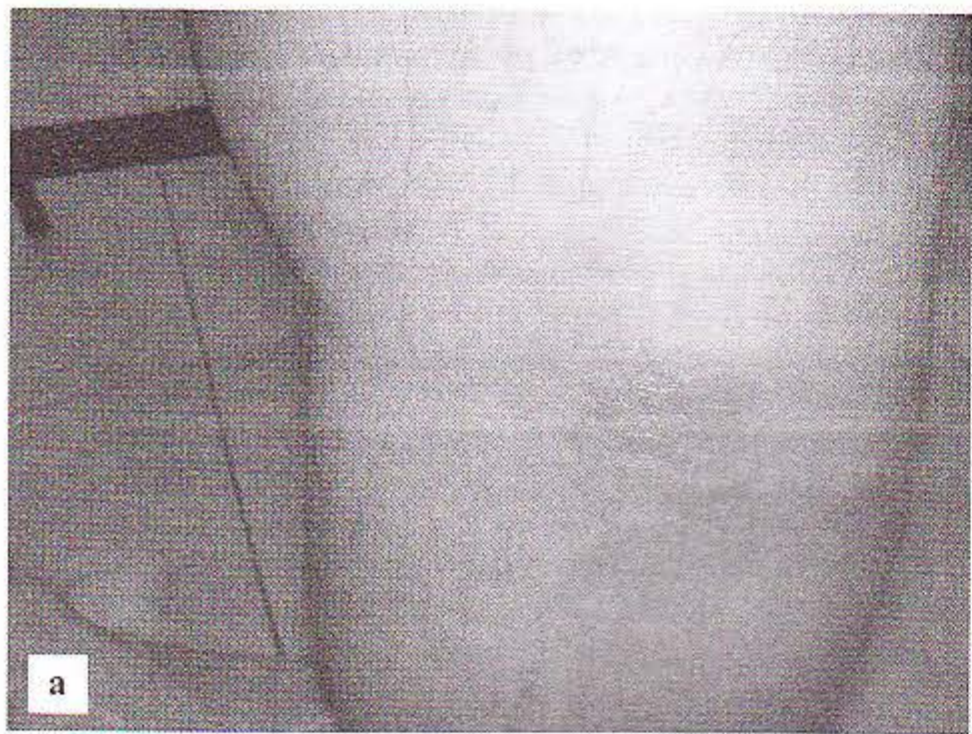


Рис. 5. Рожистое воспаление: *а* – до лечения; *б* – после лечения.

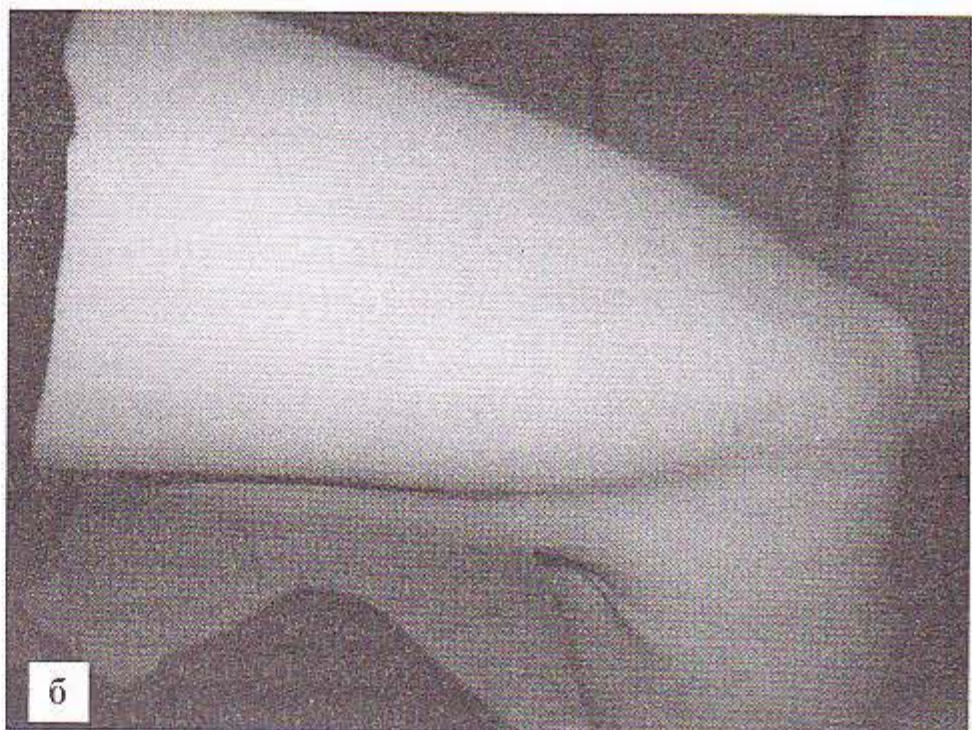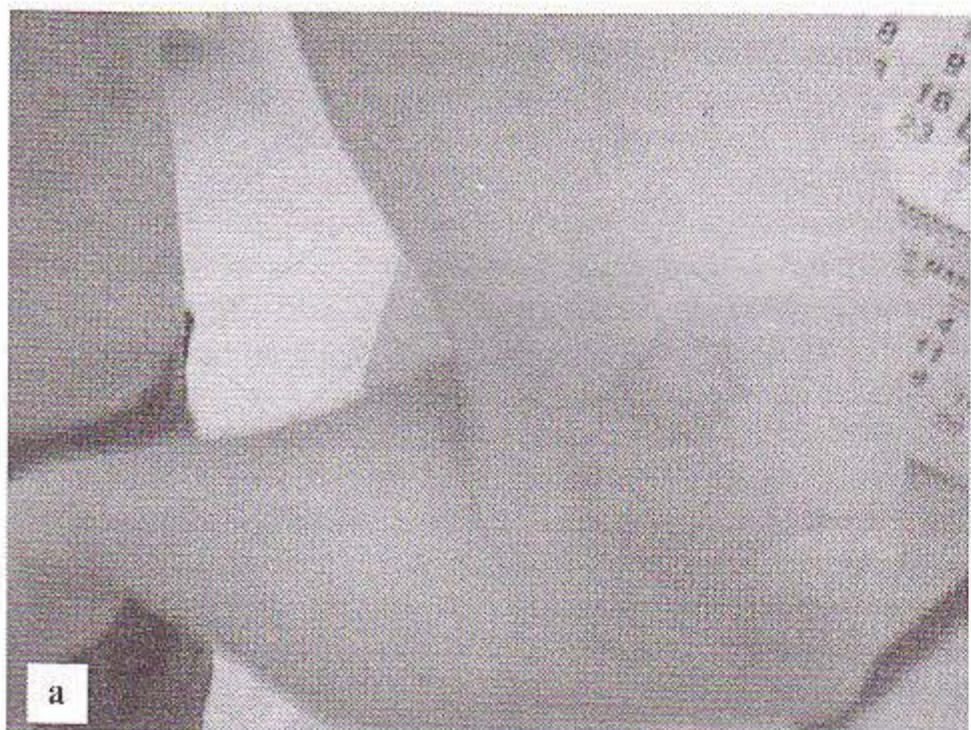


Рис. 6. Розовый лишай Жибера: *а* – до лечения; *б* – после лечения.

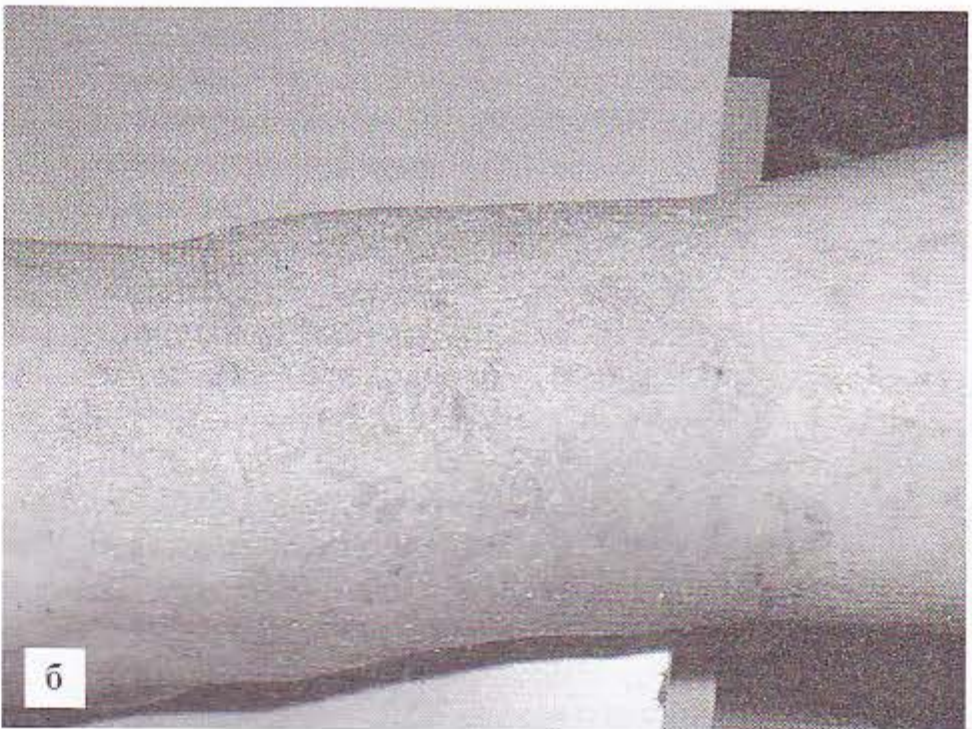
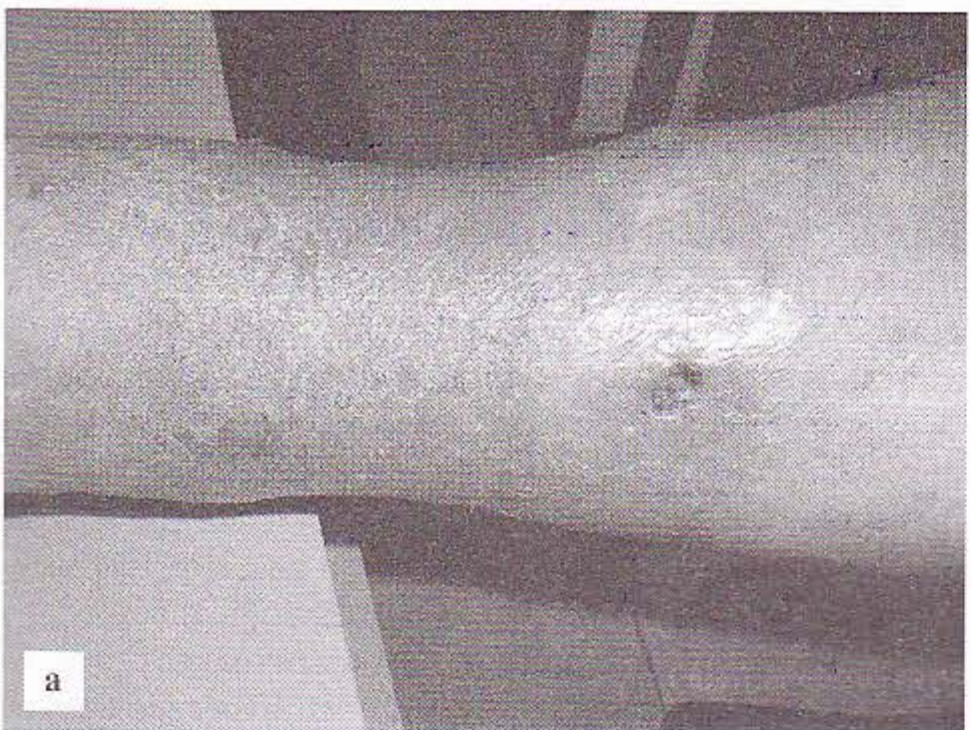
Рис. 7. Трофическая язва голени: *а* – до лечения; *б* – после лечения.

терапевтический эффект, чем собственно ультрафиолетовое облучение (УФО). Подтверждением этого является отсутствие выраженных изменений за тот же период времени на контрольных участках, где УФО применялось самостоятельно.

Известно, что ФДТ оказывает выраженное иммуномодулирующее и антимикробное действие. Механизмы терапевтического действия ФДТ при этих заболеваниях нуждаются в дальнейшем изучении, однако первые опыты по его применению данным способом показывают его перспективность в дерматологии.

Необходимо определить круг заболеваний, при которых ФДТ может войти в широкую клиническую практику как самостоятельно, так и в комплексном лечении заболеваний кожи.

Выводы

1. ФДТ является современным и эффективным методом лечения при ряде дерматологических заболеваний.
2. Применение ФДТ с некогерентным УФ-излучением широкого спектра на базе имеющихся в клиниках источников излучения определяет ее доступность и существенно снижает стоимость проводимых процедур.
3. Необходимо продолжать исследования в этой области для поиска наиболее эффективных лекарственных форм фотосенсибилизаторов и источников излучения в спектре их действия, а также расширения показаний к их применению.

Литература

1. Алексеев Ю.В., Макарова Ю.Б., Анфимова Н.А. Применение производных хлорина еб при фотодинамической терапии больных псориазом // Клини. дерматол. венерол. – 2004. – № 3. – С. 59–61.
2. Алексеев Ю.В., Ткаченко С.Б., Анфимова Н.А., Макарова Ю.Б., Дацкевич Н.П. Изменение содержания эндогенных порфиринов в сальных железах при заболеваниях кожи // Экспер. и клин. дерматокосметол. – 2004. – № 1. – С. 8–12.
3. Алексеев Ю.В., Анфимова Н.А., Макарова Ю.Б., Бондаренко В.М., Ткаченко С.Б. Применение фотодинамической терапии в комплексном лечении acne vulgaris // Клини. дерматол. венерол. – 2004. – № 2. – С. 55–57.
4. Гейниц А.В., Гульмурадова Н.Т., Дербенев В.А., Петушков В.В. Комплексное применение фотодинамической и низкоинтенсивной лазерной терапии в сочетании с биологически активными покрытиями при лечении больных с карбункулами кожи // Лазерн. медицина. – 2005. – № 9 (1). – С. 12–15.
5. Дуванский В.А. Фотодинамическая терапия в комплексном лечении больных с острыми гнойными заболеваниями мягких тканей // Лазерн. медицина. – 2003. – № 7 (3–4). – С. 41–43.
6. Еришова Е.Ю., Каримова Л.Н., Харнас С.С., Лощенов В.Б. Фотодинамическая терапия acne vulgaris // Мат. науч.-практ. конф. «Актуальные аспекты лазерной медицины». Москва–Калуга. – 2002. – С. 327–328.

7. Житкова М.Б. Нелазерные источники излучения для терапии и фотодинамической терапии // I Межд. конф. «Лазерная и фотодинамическая терапия». Обнинск. – 1999. – С. 13–14.
8. Пархоц М.В., Лапина В.А., Буторина Д.Н., Собчук А.Н., Лепешкевич С.В., Петров П.Т., Красновский А.А., Джага-ров Б.М. Спектральные и фотохимические характеристики сенсибилизаторов хлорина еб и Фотолонна в присутствии меланина // Оптика и спектроскопия. – 2005. – 98. – № 3. – С. 414–422.
9. Решетников А.В., Залевский И.Д., Кемов Ю.В., Иванов А.В., Карменян А.В., Градюшко А.Т., Латтев В.П., Неугодова Н.П., Абакумова О.Ю., Привалов В.А., Лаппа А.В., Романов В.А. Фотосенсибилизатор и способ его получения // Патент РФ № 2183956. Патентообладатель ООО «РАДА-ФАРМА». Положительное решение от 21 декабря 2001 г. по заявке от 30 марта 2001 г.
10. Решетников А.В., Иванов А.В., Абакумова О.Ю., Градюшко А.Т., Залевский И.Д., Карменян А.В., Латтев В.П., Неугодова Н.П. Оценка биологических свойств новых фотосенсибилизаторов хлоринового ряда // Использование лазеров для диагностики и лечения заболеваний. Науч.-информ. сб. Прилож. к бюлл. «Лазер-информ». – 2001. – № 3. – С. 34–40
11. Странацко Е.Ф., Коробоев У.М., Толстых М.П. Фотодинамическая терапия при гнойных заболеваниях мягких тканей // Хирургия. – 2000. – № 9. – С. 67–70.
12. Странацко Е.Ф., Рябов М.В., Волкова Н.Н. Фотодинамическая терапия злокачественных новообразований // Мат. науч.-практ. конф. «Акт. аспекты лазерной медицины». Москва–Калуга. – 2002. – С. 363–365.
13. Странацко Е.Ф., Толстых П.И. Фотодинамическая терапия неопухолевых заболеваний // Мат. науч.-практ. конф. «Акт. аспекты лазерной медицины». Москва–Калуга. – 2002. – С. 365–366.
14. Терман О.А., Дуванский В.А., Кухарева Е.Н., Албогачиев А.М. Лазерная доплеровская флоуметрия в оценке эффективности фотодинамической терапии гнойных ран // I Межд. конф. «Лазерная и фотодинамическая терапия». Обнинск. – 1999. – С. 22–23.

Possibilities to use photodynamic therapy with tetrapyrroles of chlorine raw in dermatologic practice

Yu. V. Alexejev, E. V. Nikolajeva, Yu. B. Makarova, Ya. V. Rumbal, A. A. Krasnovsky, A. V. Reshetnikov, A. V. Armichev (Moscow, Russia)

The aim of the present study was to find out effects of PDT with non-coherent light sources of UV wide spectrum irradiation in some dermatological pathologies. 32 patients with limited neurodermitis, microbial eczema, erysipelas, pityriasis versicolor, pityriasis rosea, lichen ruber planus and others participated in the study. Follow-up was conducted during 1,5 years after the treatment. For the light source the authors used mercury quartz lamp (power density 5 mW/cm²), UVquartz emitter «Solnishko» (power density 1 mW/cm²) and solarium «Professional» (280–400 nm). The results obtained allow to make the following conclusions: 1 – PDT is a modern and effective technique for treating a number of dermatologic diseases; 2 – PDT with non-coherent UV light sources makes the treatment available and much cheaper; 3 – Further research of more effective forms of photosensitizers and light sources so as to extend indications is reasonable.